

REUNIÓN PRESENCIAL EN HU INFANTA LEONOR  
(Avda. Gran Vía del Este, 80, 28031 Madrid)

RETRANSMITIDA EN DIRECTO POR STREAMING:  
[www.dermautoinmunes.com](http://www.dermautoinmunes.com)

25 DE ABRIL DE 2024



Hospital Universitario  
**Infanta Leonor**

Hospital Virgen  
de la Torre

# 8<sup>a</sup> REUNIÓN GEDEAS

GRUPO ESPAÑOL DE DERMATOLOGÍA EN LAS ENFERMEDADES AUTOINMUNES SISTÉMICAS

*Compartiendo conocimiento  
y experiencias*

# 8ª REUNIÓN GEDEAS

GRUPO ESPAÑOL DE DERMATOLOGÍA EN LAS ENFERMEDADES AUTOINMUNES SISTÉMICAS

## PROGRAMA CIENTÍFICO

Moderadoras: Dra. Ana Bauzá Alonso\* y Dra. Mar Blanes Martínez\*\*

\*Hospital Universitario Son Espases. Palma. \*\*Hospital General Universitario Dr. Balmis. Alicante.

**16:30 Inauguración. Café disponible durante la reunión**

**17:00 Conferencia magistral: Las conectivopatías como interferonopatías**  
*Dr. Ignasi Figueras Nart.*

Servicio de Dermatología, Hospital Universitario Bellvitge, Barcelona.

**17:30 Bloque de casos clínicos**

**17:30 ¿Lupus o linfoma? La cara oculta de la mucina**

*Jon Fulgencio Barbarín, Postigo Llorente C*

Servicio de Dermatología, Hospital Universitario 12 de Octubre, Madrid.

**17:39 Dermatitis eruptiva aguda: la importancia de la correlación clínico-patológica en Dermatología**

*Ana Simón Gozalbo<sup>1</sup>, Gamo Guerrero M<sup>1</sup>, del Río Pena E<sup>1</sup>, Roca Martiartu A<sup>1</sup>, García Abellás P<sup>2</sup>, Alonso García S<sup>2</sup>, Sánchez Paz L<sup>3</sup>, Montero Menarguez J<sup>4</sup>, Ortiz de Frutos J<sup>4</sup>, Rodríguez Peralto JL<sup>5</sup>, Chavarría Mur E<sup>1</sup>, de la Cueva Dobao P<sup>1</sup>*

<sup>1</sup>Servicio de Dermatología; <sup>2</sup>Servicio de Anatomía Patológica; <sup>3</sup>Servicio de Hematología. Hospital Universitario Infanta Leonor, Madrid; <sup>4</sup>Servicio de Dermatología; <sup>5</sup>Servicio de Anatomía Patológica, Hospital Universitario 12 Octubre, Madrid

**17:48 Red flag: eritema nodoso refractario**

*María Gamo Guerrero<sup>1</sup>, Chavarría Mur E<sup>1</sup>, Tirado Zambrano S<sup>2</sup>, Simón Gozalbo A<sup>1</sup>, del Río Pena E<sup>1</sup>, Roca Martiartu A<sup>1</sup>, de la Cueva Dobao P<sup>1</sup>*

<sup>1</sup>Servicio de Dermatología; <sup>2</sup>Servicio de Anatomía Patológica. Hospital Universitario Infanta Leonor, Madrid

**18:57 Dermatomiositis ANTI-MDA5. Reto diagnóstico y terapéutico**

*Juan Luis Castaño Fernández, Cabeza Martínez R*

Servicio de Dermatología, Hospital Universitario Puerta de Hierro-Majadahonda, Madrid.

**18:06 Fenómeno de desplazamiento inmunológico: la otra cara de los tratamientos biológicos**

*Omar Al-wattar Ceballos<sup>1</sup>, Martínez Montalvo L<sup>1</sup>, Montero García M<sup>1</sup>, Gómez Manzanares M<sup>1</sup>, Ruiz Sánchez J<sup>2</sup>, Martos Bianqui N<sup>3</sup>, Albert Cobo I<sup>4</sup>, Silvestre Salvador JF<sup>4</sup>*

<sup>1</sup>Servicio de Dermatología, Hospital General Universitario de Ciudad Real; <sup>2</sup>Servicio de Dermatología, Hospital Universitario San Juan de Alicante; <sup>3</sup>Servicio de Alergología, Hospital General Universitario de Alicante; <sup>4</sup>Servicio de Dermatología, Hospital General Universitario de Alicante.

**18:15 Experiencia en vida real de anifrolumab en el Hospital Clínic de Barcelona**

*Xavier Bosch Amate, Ayguasanosa M, Giavedoni P, Mascaró JM*

Servicio de Dermatología, Hospital Clínic de Barcelona, Universitat de Barcelona.

**18:24 Mujer de 23 años con necrólisis epidérmica**

*Mar Blanes Martínez<sup>1</sup>, Niveiro M<sup>2</sup>, Vela P<sup>3</sup>, Latour I<sup>4</sup>, Latorre N<sup>4</sup>, Vidal R<sup>5</sup>*

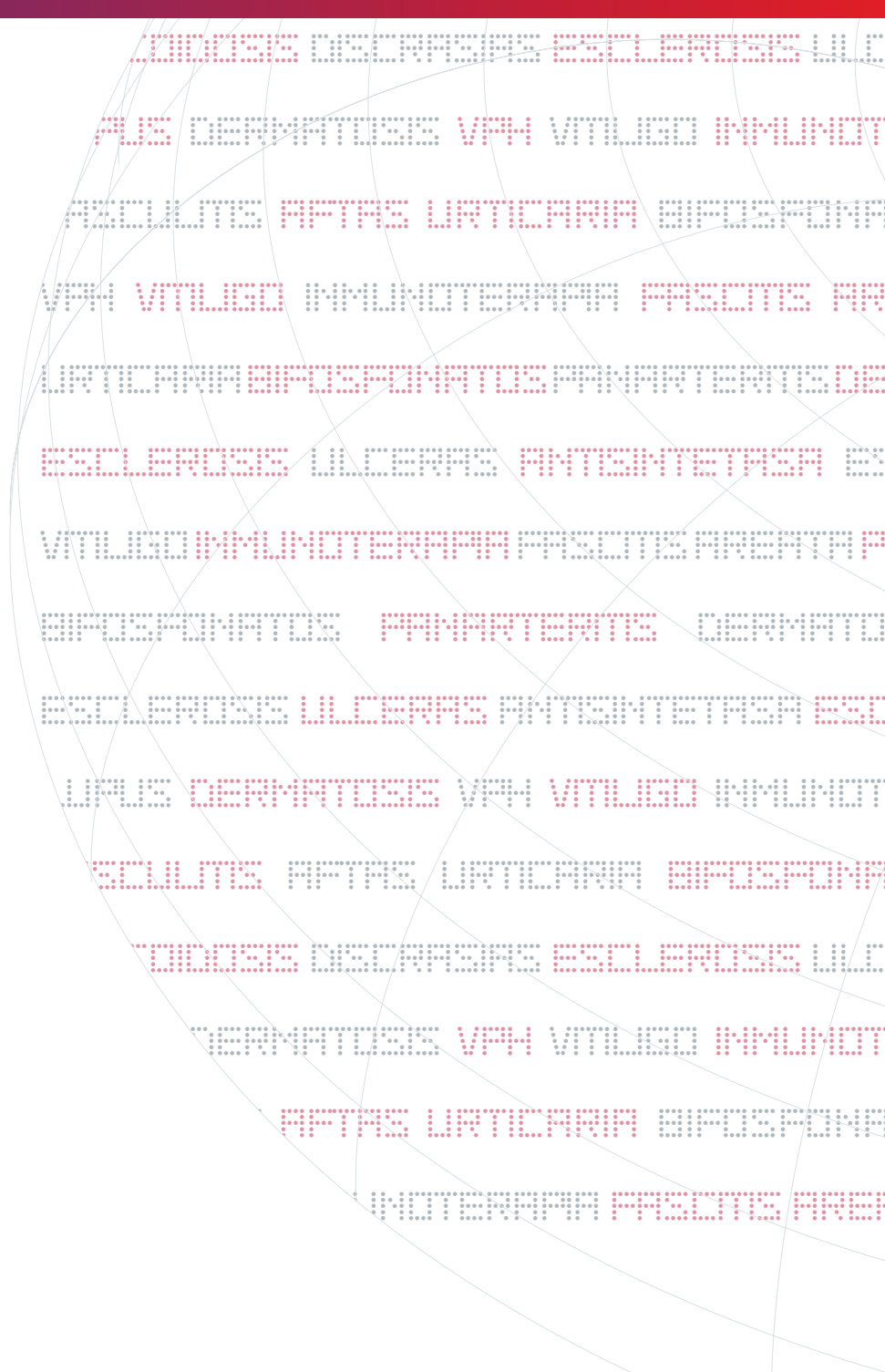
<sup>1</sup>Servicios de Dermatología; <sup>2</sup>Anatomía Patológica; <sup>3</sup>Reumatología. Hospital General Universitario Dr. Balmis de Alicante. <sup>4</sup>Servicio de Dermatología; <sup>5</sup>Servicio de Medicina Interna. Hospital del Vinalopó, Alicante

**18:33 Lesiones perniosisiformes digitales y palmares en pacientes afectados de lupus eritematoso sistémico y/o cutáneo**

*Carmen Alcoverro Godoy, Prat Colilles E, Bielsa Marsol I*

Servicio de Dermatología. Hospital Germans Trias i Pujol. Barcelona

- 18:42 Lesiones cutáneas recurrentes: el tiempo pone las cosas en su lugar**  
*Lluís Rusiñol Battle, Roé E*  
 Servicio de Dermatología, Hospital de la Santa Creu i Sant Pau. Barcelona
- 18:51 Mastitis lúpica refractaria a antipalúdicos: reporte de un caso**  
*Jorge Naharro Rodríguez<sup>1</sup>, de las Heras Alonso E<sup>1</sup>, González García A<sup>2</sup>, Pérez Bootello FJ<sup>1</sup>, Pérez González LA<sup>1</sup>, González Ramos M<sup>1</sup>, Molés Caparrós S<sup>3</sup>, Ballester Martínez A<sup>1</sup>*  
<sup>1</sup>Servicio de Dermatología; <sup>2</sup>Servicio de Medicina Interna; <sup>3</sup>Servicio de Anatomía Patológica. Hospital Universitario Ramón y Cajal, Madrid
- 19:00 Blaschkitis del adulto: ¿hablamos de un espectro?**  
*Inés Oteiza Rius, Morelló Vicente A, Gómez González EM, Marcos Muñagorri D, Garrera Gabilondo A, Rodríguez Garijo N, España Alonso A*  
 Clínica Universidad de Navarra (Pamplona)
- 19:09 Dermatomiositis SAE-1: explorando un perfil clínico y pronóstico poco conocido**  
*Júlia Mercader Salvans<sup>1</sup>, Sánchez Pérez H<sup>2</sup>, Santos e Silva Caldeira Marques L<sup>1</sup>, Quetglas Valenzuela M<sup>1</sup>, Sánchez Báez DJ<sup>1</sup>, Expósito Pérez L<sup>2</sup>, Rodríguez Rodríguez RN<sup>3</sup>, Ramos Rodríguez D<sup>1</sup>*  
<sup>1</sup>Servicio de Dermatología; <sup>2</sup>Servicio de Reumatología; <sup>3</sup>Servicio de Anatomía Patológicas. Complejo Hospitalario Universitario de Canarias.
- 19:18 Ecografía cutánea y lipofilling en dermatosis esclerosantes faciales: serie de casos**  
*Sofía Gómez Martínez<sup>1</sup>, Fuertes I<sup>1</sup>, Ferrer AP<sup>2</sup>, Cuesta F<sup>2</sup>, Martí C<sup>2</sup>, Lledó G<sup>3</sup>, Espinosa G<sup>3</sup>, Quintana Codina M<sup>4</sup>, Cembrano MD<sup>5</sup>, Bosch X<sup>1</sup>, Mascaró JM<sup>1</sup>, Giavedoni P<sup>1</sup>*  
<sup>1</sup>Servicio de Dermatología; <sup>2</sup>Servicio de Cirugía Maxilofacial; <sup>3</sup>Servicio de Enfermedades Autoinmunes Sistémicas, Hospital Clínic de Barcelona. <sup>4</sup>Servicio de Dermatología. Hospital Sagrat Cor, Barcelona. <sup>5</sup>Servicio de Dermatología. Fundación Jiménez-Díaz, Madrid.
- 19:27 ¿Arteritis macular o pan cutánea?**  
*Irene García Díez, Mohammad N, Pujol R*  
 Servicio de Dermatología, Hospital del Mar, Barcelona
- 19:36 Asociación entre penfigoide ampollosa e inhibidores de la dipeptidil peptidasa-4 (iDPP-4): nuestra experiencia**  
*Ana Beatriz Felipe Robaina<sup>1</sup>, Hernández Fernández Carlos Pelayo<sup>1</sup>, García Miñarro ÁM<sup>2</sup>, Naranjo Álamo P<sup>1</sup>, Suárez Mahugo G<sup>1</sup>, Rebollo Ruiz A<sup>1</sup>, Castro González EN<sup>1</sup>, Castaño González I<sup>1</sup>*  
<sup>1</sup>Hospital Universitario de Gran Canaria Doctor Negrín. Las Palmas de Gran Canaria. España. <sup>2</sup>Hospital Universitario Puerta de Hierro. Majadahonda. Madrid. España.
- 19:45 Eritema nodoso y epiescleritis de repetición: a propósito de un caso**  
*Carlos Manuel Martorell Moreau<sup>1</sup>, Calvo Sanz L<sup>2</sup>, Ramón Company F<sup>3</sup>, Olmos García MN<sup>1</sup>, Moreno Hernández L<sup>1</sup>, Vanrell Büse E<sup>1</sup>, Bauzá Alonso AF<sup>1</sup>*  
<sup>1</sup>Servicio de Dermatología; <sup>2</sup>Servicio de Reumatología; <sup>3</sup>Servicio de Radiología. Hospital Universitario Son Espases, Palma
- 19:54 Anifrolumab en lupus cutáneo: experiencia en práctica clínica con 5 pacientes**  
*Luis Alfonso Pérez González<sup>1</sup>, Ballester Martínez MA<sup>1</sup>, García Villanueva MJ<sup>2</sup>, Garrote Corral S<sup>2</sup>, Moreno García del Real C<sup>3</sup>, de las Heras Alonso ME<sup>1</sup>. <sup>1</sup>Servicio de Dermatología; <sup>2</sup>Servicio de Reumatología; <sup>3</sup>Servicio de Anatomía Patológica. Hospital Universitario Ramón y Cajal, Madrid*
- 20:03 Penfigoide ampollosa secundario a inhibidores de dipeptidil peptidasa-4 complicado por dermatosis perforante reactiva con respuesta a dupilumab**  
*Nasser Mohammad Porras, Escolà Rodríguez H, García Díez I, Curto Barredo L, Pujol R*  
 Servicio de Dermatología, Hospital del Mar, Barcelona
- 20:12 Lesiones psoriasiformes como manifestación inicial del síndrome antisintetasa ANTI-PL7**  
*Priti Mohan Melwani Melwani, San José Rodríguez A, Figueroa Martín CF, Godoy Villalón LF, Revenga Porcel L, Hernández Hernández MZ, Borrego Hernando L, Hernández Santana J*  
 Servicio de Dermatología, Complejo Hospitalario Universitario Insular Materno Infantil, Las Palmas de Gran Canaria
- 20:21 Asamblea GEDEAS**
- 20:40 CLAUSURA**



ACADEMIA ESPAÑOLA  
DE DERMATOLOGÍA  
Y VENEREOLÓGIA



Patrocinado por:



SECRETARÍA TÉCNICA: LOKI & DIMAS. AVDA. CERRO DEL ÁGUILA, 3. PLANTA 1ª - 2B3. 28703 SAN SEBASTIÁN DE LOS REYES - MADRID.

TLFNO: 915 061 778 / FAX: 915 061 779 / LOKI5@LOKIDIMAS.COM / WWW.LOKIDIMAS.COM